INSTITUTO DE ANATOMIA

Histofisiología de la tiroides del pollo durante sus primeros días de vida [1]

POR LOS DOCTORES
ESTANISLAO DEL CONTE [2] y EMILIO J. COMPTE [3]

Los resultados discordantes hallados por uno de nosotros (Del Conte, 1944) en el estudio de la influencia de la hormona tireotropa en la tiroides de pollos de pocos días, disentían con el encontrado por otros autores (Smelser, 1938; Cope, 1938; Jones, 1939; Rawson y Salter, 1940; Adams y Beeman, 1942), quienes, en virtud de la gran uniformidad histológica observada, la proponían como muy útil para la valoración biológica de dicha hormona.

La tiroides de aves ha sido, además, relativamente poco estudiada en su histofisiología, y difiere la opinión de los autores sobre algunos de sus problemas (reabsorción del coloide folicular por desintegración epitelial, Florentin y Weiss, 1930; reabsorción transcelular, Severinghaus, 1933).

Ello y la bondad demostrada para el caso del método de fijación previa congelación y desecación de Altmann nos han inducido a estudiar sistemáticamente, con dicho método, la variación normal de la estructura de la tiroides del pollo durante sus primeros días de vida.

Material y métodos

Se han empleado 67 pollos de raza Leghorn, incubados artificialmente que se sacrificaron 11 al día, 8 a los dos días, 10 a los tres, 5 a los cuatro,

(1) Trabajo realizado en el Instituto de Anatomía de la Facultad de Agronomía y Veterinaria y en el de Anatomía General y Embriología de la Facultad de Ciencias Médicas.

(2) Jefe de la Sección de Histofisiología del Instituto de Anatomía General y Embriología de la Facultad de Ciencias Médicas.

(3) Profesor titular y Director del Instituto de Anatomía de la Facultad de Agronomia y Veterinaria.

5 a los seis, 9 a los ocho, 5 a los trece, 10 a los dieciocho y 4 a los veintiséis días del nacimiento, por un golpe en la cabeza y previo un ayuno de doce horas para evitar activaciones tiroideas de origen metabólico.

Las glándulas, disecadas, se congelaron en aire líquido y se desecaron en alto vacío a -30° C, tratándose posteriormente con alcohol e incluyéndose en celoidina. Los cortes fueron coloreados con azul de anilina y naranja G (De Robertis, 1941).

Observaciones

Es notable como carácter general en el material estudiado por nosotros, la falta de uniformidad estructural entre los individuos correspondientes a cada grupo, entre las zonas de cada tiroides y aún dentro de

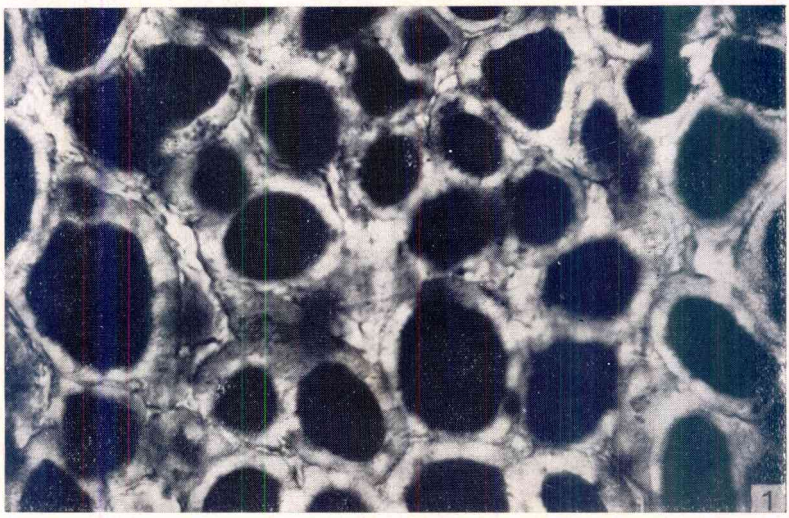

Fig. 1. Tiroides de un pollo de 1 día. Discreta cantidad de coloide intracelular.

cada folículo. Ello no impide que puedan observarse con seguridad ciertas características de grupo. No han podido apreciarse, en ningún caso, diferencias concordantes con el sexo.

En los pollos de un día (figura 1) los folículos son de tamaño medio, con bastante oscilación. El coloide folicular llena uniformemente la cavidad; en la mayor parte de los casos, toma con intensidad el azul de anilina; en otros aparece, total o parcialmente, algo más claro. El epitelio es cuboideo con variaciones aún dentro de un mismo folículo y el coloide intracelular abundante, se dispone en forma de gotas de diferente tamaño. Estas, que se colorean igual que el coloide folicular, llenan a ve-

ces casi todo el citoplasma, aunque aparecen con mayor frecuencia en su porción apical. Su distribución no es siempre uniforme en el epitelio de cada folículo; en ocasiones, una célula o un grupo de células las contienen en alto grado mientras faltan en sus vecinas; en estos casos suelen coincidir con las regiones más claras del coloide folicular. En los folículos claros las gotas parecen ser más pequeñas y numerosas que en los otros. Se encuentran a veces divertículos seudofoliculares, constituídos por una considerable cantidad de coloide limitada por una estrecha banda citoplasmática.

En el segundo día se observa un aspecto general similar; pero existe una reducción apreciable en el número de gotas de coloide intracelulares.

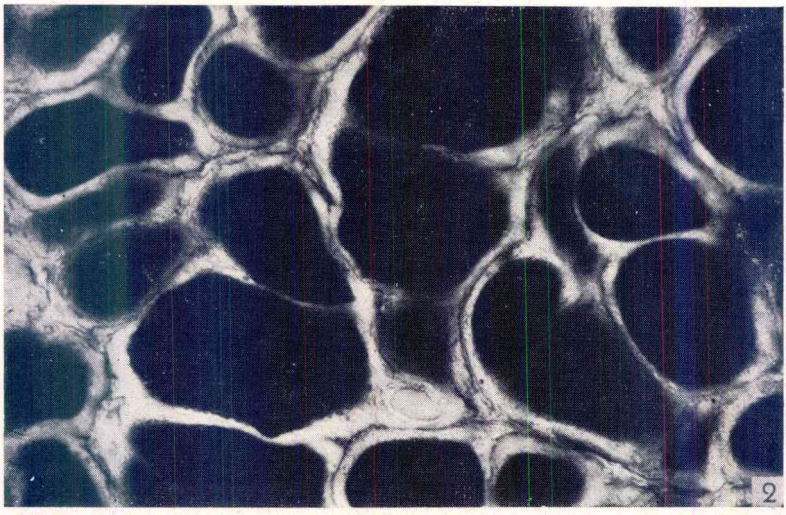

FIG. 2. Tiroides de un pollo de 3 días. Aumento del tamaño y coalescencia de los folículos. Disminución de la altura del epitelio y del coloide intracelular.

En las tiroides de pollos de tres días (figura 2), la estructura ha cambiado notablemente. Los folículos han aumentado su diámetro medio y en muchos casos se ve que la doble pared epitelial que separa dos contiguos está extraordinariamente adelgazada, observándose dificultosamente o no observándose la trama reticulínica; en ocasiones se encuentra un tabique incompleto. La altura general del epitelio ha descendido y el coloide intracelular es extraordinariamente escaso.

En el cuarto día se observa una disminución en el tamaño folicular y un aumento en el coloide intracelular. Estas modificaciones se acentúan en el sexto día, en que llama la atención la mayor altura del epitelio

y el borde apical de sus células, que se vuelve irregular por la emisión de prolongamientos que hacen hernia en la cavidad folicular.

En el octavo día (figura 3) los folículos se presentan pequeños, con escasa cantidad de coloide unos y colapsados o casi los restantes. El epitelio es alto y el borde apical de sus células, convexo. Existe gran cantidad de gotas de coloide intracelulares, que se disponen de preferencia en la porción apical. Algunas de ellas, de gran tamaño, sólo se hallan separadas del coloide folicular por una tenue banda citoplasmática.

En el décimotercer día, se observan aún las características del grupo anterior, aunque algo atenuadas; pero en el décimooctavo (figura 4) el coloide folicular se hace más abundante, mientras que el epitelio aparece bajo, con superficie plana y sólo discreta cantidad de coloide en sus

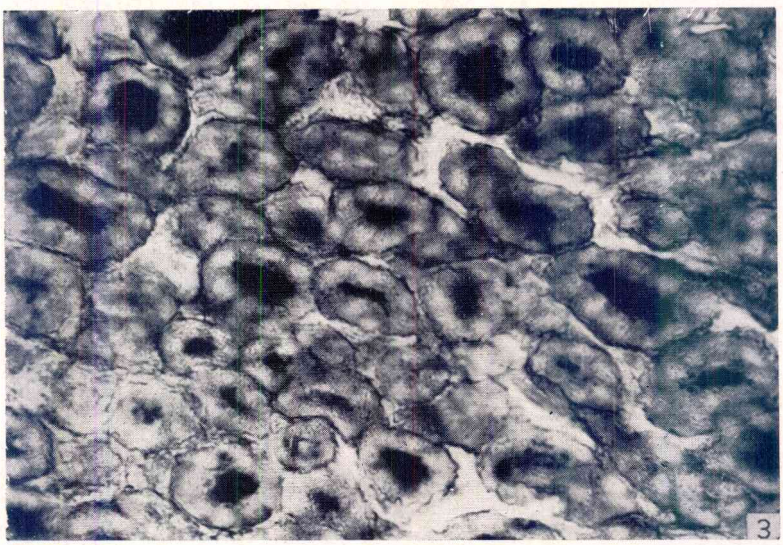

FIG. 3. Tiroides de un pollo de 8 días. Disminución de tamaño y colapso de los folículos. Gran aumento de la altura del epitelio y del coloide intracelular.

células. Parecido y con folículos algo mayores, es el aspecto de las tiroides de pollos de veintiséis días.

DISCUSIÓN

Nuestras observaciones permiten comprobar nuevamente, y esta vez en aves, la bondad del método de Altmann para el estudio de la citología tiroidea (De Robertis, 1941 y 1942, y Del Conte, 1944 y 1947, en mamíferos; De Robertis y Del Conte, 1942, en anfibios). No se observan con

él vacuolas cromófobas en la cavidad folicular ni en las células, por lo que deben ser consideradas artificios de los fijadores químicos.

La falta de uniformidad en la estructura tiroidea de individuos de igual edad que han recibido análogo tratamiento, explica los deficientes resultados de nuestros ensayos previos de determinación de hormona tireotropa por su intermedio, y contradice los hallazgos de varios autores. En efecto, Cope alaba la constancia histológica en diversos animales y aún dentro de cada glándula; Rawson y Salter encuentran que la altura del epitelio en los pollos de seis días es escasa y uniforme y toman su medida como índice para determinar la hormona tireotropa; Adams y Beeman, por otra parte, llegan a análogas conclusiones. Es probable que la discordancia se deba a una menor homogeneidad genética de los

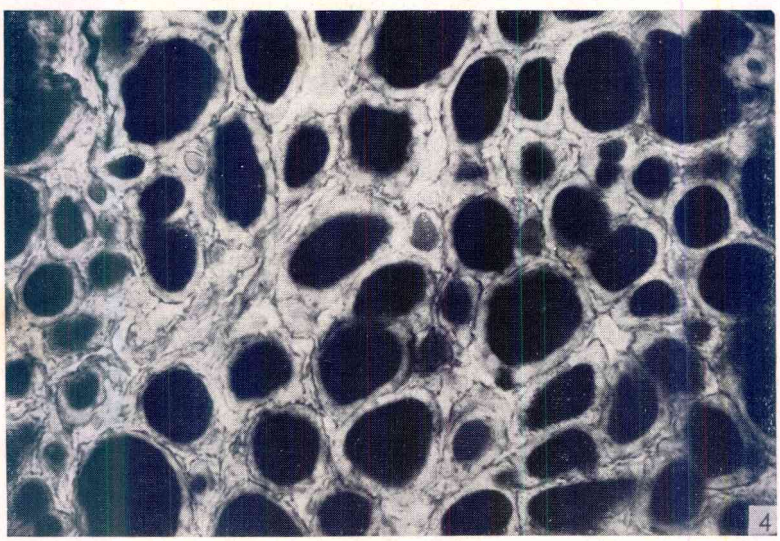

FIG. 4. Tiroides de un pollo de 18 días. Vuelta al tipo histológico inicial.

animales empleados por nosotros, o a que un método de fijación más preciso pone de manifiesto diferencias no apreciables de otro modo. Mas de acuerdo con las nuestras, se hallan las observaciones de Severinghaus en pato, quien hace notar las diferencias en la altura del epitelio que se encuentran en una misma glándula y aún en un mismo folículo.

A pesar de la relativa heterogeneidad, es indudable la existencia de fases de diferente actividad tiroidea en el período estudiado. A juzgar por el cuadro histológico, ésta desciende desde el nacimiento hasta el tercer día de vida, para ascender luego y llegar a un máximo entre el octavo

y el décimotercero, y reducirse finalmente hacia el décimooctavo, en que parece similar a la inicial. Esta observación disiente con las de Cope, que no encuentra variaciones en las dos primeras semanas, y las de Adams y Beeman, que no las hallan en los seis días iniciales; se acerca, en cambio, a las de Jones, que aprecia un aumento de la actividad histológica desde el tercero al décimotercer días, y a las de Watzka (1934), que lo nota desde el nacimiento hasta el quinto día, aunque sin describir la fase de hipofunción. El período de hiperactividad corresponde a una etapa de intenso desarrollo corporal en que emergen las pennas en alas y cola, lo que permite presumir una correlación funcional. No parece probable que la causa de dicha hiperfunción sea el descenso de temperatura consecutivo al nacimiento, como cree Watzka por comparación con las aves de vida libre, ya que previamente ha existido un período de depresión; en estas aves, en cambio, la hiperactividad es inmediata. La temperatura ambiente, por lo demás, ha sido mantenida constante en los pollos estudiados por nosotros y no puede ser origen de una reacción tardía.

El coloide intracelular disminuye en los períodos en que se llena la cavidad folicular y aumenta cuando se vacía. Ello parece indicar que, fundamentalmente, corresponde a coloide en reabsorción y que el mecanismo de secrección hacia el folículo es submicroscópico. No se puede excluir, sin embargo, la posibilidad de que se superpongan algunas imágenes de secreción hacia el folículo o directamente hacia los capilares (Bensley, 1916; Severinghaus, 1933; De Robertis, 1941).

La emisión de prolongamientos celulares irregulares apicales durante el comienzo de la reabsorción, sugiere la existencia de fagocitosis o englobamiento del coloide, descriptos por Williams (1937) en observaciones «in vivo» y por Ponse (1938). Esto explicaría, a su vez, la existencia de gotas rodeadas por una estrecha banda citoplasmática haciendo hernia en la cavidad folicular, que deberían interpretarse, por lo tanto, como figuras de reabsorción y no de secreción hacia el folículo como lo hace De Robertis (1942).

No es apreciable otra vía para la reabsorción que no sea la transcelular. En ningún caso se observan estructuras que hagan pensar que el coloide se vierte en los capilares por desintegración del epitelio, como lo sostienen Florentin y Weiss en otras aves. Los únicos casos en que el epitelio parece sufrir una regresión parcial son los correspondientes a paredes contiguas de dos folículos, observados en tiroides inactivas, como las del tercer día, y esto sugiere más la coalescencia de los mismos que su destrucción.

Por otra parte, pueden interpretarse como puntos de partida para la formación de nuevos folículos (Severinghaus) los divertículos seudofo-

liculares formados aparentemente por englobamiento de grandes porciones de coloide.

Las figuras 1 a 4 son folomicrografías de cortes de tiroides de pollo fijadas previa congelación y desecación, coloreadas con azul de anilina y naranja G; se obtuvieron con objetivo para inmersión 90x.

Resumen

Las tiroides de pollos jóvenes presentan poca uniformidad, individual y de grupo, en su estructura. Se reconoce, sin embargo, histológicamente, un descenso de su actividad hasta el tercer día, un aumento que llega a su máximo entre el octavo y el décimotercero, y una nueva reducción hasta el vigésimosexto.

El coloide intracelular, que se dispone en gotas preferentemente apicales, aumenta en los períodos en que se vacía el folículo y debe considerárselo fundamentalmente producto de la reabsorción. No se observa otra vía para este proceso que la transcelular.

Algunas estructuras parecen indicar la fagocitosis del coloide; otras, la coalescencia de folículos vecinos o la formación de otros nuevos. No se aprecian, con el método de fijación previa congelación y desecación empleado, vacuolas cromófobas en el coloide folicular ni en el epitelio.

SUMMARY

The thyroides of young chicks present little uniformity in their structure, either individually or grouped. An increase however, is histologically recognized, that reaches its maximum between the eighth and the thirteenth days, and a new decrease up to the twentysixth.

The intracelular colloid, which is preferentially disposed off in apicale drops, increases in the periods in which the follicle is emptied, and it has to be fundamentally considered a product of reabsorption. No other than the transcellular conduct is observed for this process.

Some structures seem to indicate the phagocytosis of the colloid; others the coalescence of adjacent follicles, or the formation of other new ones. With the method of fixing, previous to sollidification and desiccation, cromophobic vacuale in the follicular colloid nor in the epithelium, have appeared.

BIBLIOGRAFIA

ADAMS, A.E. y BEEMAN, E. A.: *The reaction of the chick thyroid to frog and mouse anterior pituitaries.* Endocrinology, 1942, 31: 128.

BENSLEY, R. R.: *The normal mode of secretion in the thyroid gland.* Am. J. Anat., 1916, 19: 37.

COPE, C. L.: *The young chick as test for the tyrobropic hormone.* J, Physiol., 1938, 94: 358.

DEL CONTE, E.: *Estudios sobre la determinación de la hormona tireotropa de la hipófisis por el método citológico.* Bibl. Inst. Mitre, Buenos Aires, 1944.

DEL CONTE, E.: *Sensibilidad de la tiroides de ratas normales e hipofisoprivas a las pequeñas dosis de hormona tireotropa hipofisaria.* Arch. Soc. Argent. Anat. N. y Pat., 1947, 9: 127.

DEL CONTE, E.: *Determinación de la hormona tireotropa en la sangre mediante el método citológico; su aplicación a la clínica.* An. VII Congr. Nac. Méd., La Plata, 1947 (en prensa).

DEL CONTE, E.: *Contribución del coeficiente citológico a la fisiología y patología de la correlación hipofisotiroidea.* El Ateneo, Buenos Aires, 1949.

DE ROBERTIS, E.: *The intracellular colloid of the normal and activated thyroid gland of the rat studied by the freezing-drying method.* Am. J. Anat., 1941, 68: 317.

DE ROBERTIS, E.: *Inversión de la polaridad secretora de la célula tiroidea.* Rev. Soc. Arg. Biol., 1941, 17: 427.

DE ROBERTIS, E.: *Intracellular colloid in the initial stages of thyroid activation.* Anat. Rec., 1942, 84: 125.

DE ROBERTIS, E. y DEL CONTE, E.: *El coloide intracelular de la tiroides del Bufo arenarum (Hensel) normal y en hiper e hipofunción.* Rev. Soc. Arg. Biol., 1942, 18: 547.

FLORENTIN, P. y WEISS, M.: *Phénoménes sécrétoires dans la glande thyroïdes de oiseaux.* Compt. rend. Soc. Biol., 1930, 103: 601.

JONES, M. S.: *A study of thyrotropic hormone in clinical states.* Endocrinology, 1939, 24: 665.

PONSE, K.: *Histophysiologie del' activation thyroïdienne.* Rev. Suisse de Zool., 1938, 45: 441.

RAWSON, R. W. y SALTER, W. T.: *Microhistometric assay of thyrotropic hormone in day-old chicks.* Endocrinology, 1940, 27: 155.

SEVERINGHAUS, A. E.: *Cytological observations on secretion in normal and activated thyroids.* Z. Zellforsch., 1933, 19: 653.

SMELSER, G. K.: *Chick thyroid responses as a basis for thyrotropic hormone assay.* Endocrinology, 1938, 23: 429.

WATZKA, M.: *Physiologische Veränderungen der Schilddrüse.* Z. mikrosk-anat. Forsch. 1934, 36: 67.

WILLIAMS, R. G.: *Microscopic studies of living tyroid follicles in transparent chambers installed in the rabbit's ears.* Am. J. Anat., 1937, 62: 1.