REVISTA
DE LA
FACULTAD DE AGRONOMIA Y VETERINARIA

Noviembre de 1938 Entrega I Tomo IX

INSTITUTO DE ANATOMÍA

Haz de His

Por el adscripto Dr. EMILIO JUAN COMPTE

Con la anatomía detallada del haz de His en distintos animales, he perseguido la idea, de que fuera posible dar una orientación para probables estudios cardiológicos, hasta hoy solo realizados experimentalmente en carnívoros. Se complementa con una descripción histológica y ensayo de interpretación, concluyendo con las variantes observadas en las diferentes especies, puntos de unión y relaciones anatómicas del sistema unitivo atrio ventricular, cuya importancia se pone de relieve, con mencionar el paralelo existente entre el desarrollo del aparato cardionector y la capacidad funcional de los dos segmentos atrio-ventriculares, de donde resulta, que corresponde a la porción izquierda del corazón la rama más desarrollada del haz de His.

Injusto sería no manifestar gratitud a mi maestro, Profesor Doctor Luis van de Pas, consejero y guía de mi trabajo; además, esta publicación, se debe a la buena voluntad de las autoridades de la Facultad de Agronomía y Veterinaria, a quienes hago llegar mi sincero reconocimiento.

CONSIDERACIONES INICIALES

Anteriormente al hallazgo de His, o sea antes de conocerse el haz aurículo ventricular, se hablaba simplemente de la fibra cardíaca — teoría miógena pura — y se pensaba, que el corazón tenía en sí todos los elementos necesarios para su contracción y ritmo, pero sin relación de continuidad alguna entre aurículas y ventrículos.

Después del tercer Congreso de Fisiología realizado en 1895

en Lausanne, se perdió la creencia de la independencia absoluta de las fibras musculares de las aurículas con respecto a las de los ventrículos, pero aún quedaba en pié la discusión de que si el automatismo cardíaco, o mejor la trasmisión de la excitación de la aurícula al ventrículo seguía una vía muscular a través de las fibras halladas por His Junior — teoría miógena — o si se verificaría por intermedio de filetes nerviosos — teoría neurógena.

Indudablemente el sistema muscular específico del corazón, denominado por Gravier sistema regulador y por Geraudel aparato cardionector, comprende dos porciones distintas, aunque ambas establecen un enlace anatómico funcional entre aurículas y ventrículos. La primera de ellas es el nudo sinusal, fruto de los estudios realizados en 1907 por Keith y Flack.

Si se mira desde la abertura atrio-ventricular, se ve que en la aurícula derecha los músculos pectíneos se unen formando un espesamiento: la «crista terminalis» de His, que continúa en dos muslos bordeando la desembocadura de la vena cava caudal.

El nudo en cuestión, ocupa la mitad o algo más de esta cresta. Se origina por fascículos disociados, que agrupándose forman un huso, cuya porción inicial es subpericárdica, no así la terminal, que se acerca al endocardio, escondido por fibras musculares, que forman el haz de Wenckebach. Este manojo fibrilar de existencia dudosa y discutida, sería para Rojas real e indubitable microscópicamente, no pudiéndose disecar porque sus fibras se entremezclan con las de las aurículas; sin embargo, Vaquez afirma que se trata solo de tejido auricular propio.

El nudo sinusal muestra en su estructura fibras musculares envueltas en tejido conjuntivo rico en elementos colágenos y nerviosos. Se observan además, células ganglionares, que para unos serían células migratorias de los ganglios auriculares, y representarían en los mamíferos el ganglio de Remack de la aurícula de los animales de sangre fría. Tiene asegurada una muy buena irrigación.

La segunda porción del sistema unitivo corresponde al haz de His o segmento atrio-ventricular, que a su vez comprende: *a*) el nudo de Tawara; *b*) el fascículo de His propiamente dicho, con sus dos ramas derecha e izquierda y sus arborizaciones terminales.

Las descripciones de este trabajo, están confirmadas por fotografías sin retoque de las piezas anatómicas que han servido de estudio, excluyendo así la imaginación, que se observa en los esquemas y dibujos.

ANATOMIA

En el estudio del sistema unitivo he tomado como tipo las modalidades que se observan en corazones de animales vacunos, haciendo luego una descripción comparativa con ovinos y equinos. Se utilizaron órganos provenientes de fetos, de sujetos adultos y viejos. Los caballos, la inmensa mayoría por no decir todos, estaban comprendidos entre los doce y veinte años de edad, en ellos dedico preferente atención, pues se me había manifestado, que muchas de las observaciones europeas tenían corroboración en corazones de animales jóvenes y que, pasando del segundo o tercer año de vida, la disección se hacía imposible.

Este concepto es erróneo, he podido seguir con relativa facilidad el haz en equinos de veinte años, y salvo las diferencias de tamaño, no se pueden apuntar más datos, que los anotados en corazones fetales.

En los comienzos es preferible trabajar con órganos frescos, los líquidos conservadores aclaran el tejido miocárdico y disminuyen las diferencias de color. Por otra parte, con la finalidad de adquirir práctica en la disección del haz y basándose en que, los tejidos fibroso y neurovascular son más resistentes a la putrefacción que el miocardio, la disección en corazones algo putrefactos es recomendable, ya que, por simple presión (tijera de punta roma) puede desprenderse muy fácilmente la vaina del fascículo de His del tejido muscular.

Para abrir el corazón se empieza por seccionar el ventrículo derecho con una incisión oblícua, que con punto partida en el vértice de la aurícula (orejuela) derecha se extiende hasta el apex, se completa con un corte en el borde del ventrículo izquierdo, perpendicular al surco coronario, que deberá pasar entre los músculos papilares anterior y posterior.

Antes de disecar, es necesario advertir, que el haz se presenta en su mayor extensión del lado derecho, abarcando su porción auricular y ventricular, y no son raros los casos en que se observa el nacimiento de la rama izquierda una vez efectuada convenientemente la disección. En los equinos, la bifurcación del haz, se hace algunas veces a uno o dos cmts., en ventral del anillo fibroso, siguiendo el tronco común hacia la base de los ventrículos, por la pared derecha del tabique.

Esta topografía, la forma poco aplanada más bien cilíndrica y

característica de la rama derecha, comparable a un cordoncillo accesible al examen desde el primer momento, (sobre todo en vacunos, en equinos es más profunda) me decidió a iniciar la disección del haz por dicha rama. Se seccionan las cuerdas tendíneas y la válvula tricúspide siguiendo su inserción en el anillo fibroso, se levanta delicadamente el endocardio y sobre el tabique interventricular aparece la rama derecha del fascículo, que hundiéndose en el espesor del miocardio se hace profunda. La disección requiere ahora, cierto cuidado.

Avanzando hacia la base de los ventrículos se descubre el nudo de Tawara, reconocible por su tamaño y color, pero hacia la derecha del disector, o sea en su porción posterior, es extremadamente difícil seguirlo, pues se continúa en una capa muscular fina y débil que se hace superficial y llega hasta cerca del seno venoso coronario. Se termina la disección en la parte inferior hacia el apex, hasta la penetración de la rama en el gran músculo transverso del corazón, (moderator band, haz arqueado, etc.) observándose entonces, características diversas.

En los equinos el músculo transverso es un fino cordón de cinco a siete ctms. de largo por uno y medio a dos y medio milímetros de espesor, pero puede ser de menor longitud y mayor ancho y dar origen desde su borde inferior a columnitas carnosas secundarias, tomando la forma de una Y; por último, pueden existir varios.

En los bovinos, la banda moderadora admite variaciones en lo que a longitud y ancho se refieren. Es comunmente un cordón muscular largo de dos o tres cmts. por cinco a siete mmts. de espesor. Otras veces es más delgado y largo, de dos a tres mm. por cuatro y medio cmts. de longitud, estando constituído en ambos casos, por vasos (arteria limbi dextri de Gross) y fascículo unitivo, siendo en el primero de ellos la disección más fácil que en el segundo.

En los ovinos, salvo las diferencias de tamaño, se observan todas las características descriptas en los vacunos.

Por lo general en los rumiantes, el músculo transverso es único, y son poco frecuentes las columnitas carnosas, que se desprenden de su borde inferior.

Llega su turno a la disección de la rama primaria izquierda visible en todo su recorrido sobre el tabique interventricular, hasta unos dos centímetros en ventral de las sigmoideas aórticas.

Por otra parte, la valva aórtica de la mitral y la misma arte-

ria aorta dificultan la visión, entonces el corte de ambas despeja el campo de acción, y solo resta levantar el endocardio, más grueso que en el lado derecho, para que aparezca la rama izquierda, bajo la forma de una cinta de color gris anacarado. Se sigue hacia arriba y en las cercanías de las válvulas sigmoideas, poco a poco se hace profunda; presionando se disocia el haz del tejido muscular, se elimina el trozo que lo cubre y después de seccionar el anillo fibroso, se llega al origen de la rama primaria izquierda del sistema unitivo atrio-ventricular.

Como dije anteriormente, hacia la parte inferior o sea, hasta la penetración del haz en los músculos papilares, es visible en todo su trayecto, en consecuencia la disección no tiene ningún interés.

Para las inyecciones intersticiales utilizé tinta china diluída, y en todos los casos comenzé por una de las ramas principales, con el objeto de poner en evidencia las ramificaciones secundarias, y finalmente completaba la inyección por vía retrógrada desde el apex del corazón.

De esta manera, los resultados obtenidos en vacunos y ovinos satisfacen, donde una pequeña cantidad de solución colorante basta para establecer precisa y detalladamente las modalidades de las ramas del sistema unitivo atrio-ventricular y sus terminaciones en las paredes miocárdicas ventriculares y en el tabique formado por una red de fibrillas que anastomosan en todas direcciones.

Es de lamentar que no se pueda decir lo mismo para los equinos. En el mejor de los casos, la inyección difícil y paciente, sólo alcanza a las ramas principales y algunas ramificaciones secundarias, siendo necesario presionar con fuerza la jeringa para conseguir el avance del líquido colorante, ya sea inyectando directamente o por vía retrógrada. Para dar idea de la fuerza que se opone al paso de la solución, diré que se intentó inyectar mercurio, sin conseguirlo, siendo insuficiente la presión de una columna mercurial de 60 cmts.

En los vacunos, el conectivo del haz forma una vaina constituída por láminas de tejido conjuntivo de disposición concéntrica, muy ricas en fibras elásticas; en el equino la riqueza de elementos colágenos es menor, y por lo general, el tejido conjuntivo más apretado.

Por otra parte, en el caballo, el haz de His, y muy especialmente la rama primaria izquierda, es semejante a una cinta ancha, sumamente fina, comparable a una expansión membranosa surcada por

delicados hilitos, ramificaciones que la cruzan en sentido longitudinal, dándole un aspecto estriado muy característico.

Finalmente, un método de buenos resultados es el aconsejado por Borg, y que consiste en hacer visible el sistema de conducción del estímulo cardíaco.

El efecto de la coloración según Zimmerman y Ungar, descansa sobre el tenor elevado de glicógeno en las fibras específicas constitutivas del sistema.

Se pone el corazón en solución lugol y luego de un tiempo variable (24 - 72 horas) aparecen las fibras de Purkinje e hisianes situadas debajo del endocardio como una red marrón oscura, sobre fondo más claro.

Este método, injustamente abandonado, es, como dice Borg, muy útil para la orientación, además cómodo, práctico y sencillo. Me ha permitido estudiar las ramificaciones terminales del haz en vacunos y ovinos, y sobre todo en el caballo, donde la inyección completa no había sido lograda.

VACUNOS

Todos los procedimientos de investigación anteriormente mencionados (disecciones, inyecciones intersticiales, reacciones de coloración con el lugol) me llevan a la conclusión de que el sistema unitivo atrio ventricular, comienza en la aurícula derecha, siendo los mejores puntos de referencia para encontrar su nacimiento, la línea de unión del seno venoso con la aurícula primitiva (la crista terminalis ya descripta, corresponde en la superficie externa al *sulcus terminalis*) y a la desembocadura de la vena coronaria mayor. Consiste en un delgado sistema de unión, cuyas fibras ensanchadas a la manera de abanico, se condensan paulatinamente, dándole una figura más redonda y consistente, en el punto donde sería el vértice, alejado un centímetro más o menos de la válvula de Thebesio. Corren entremezclados en todo este trayecto las fibras unitivas y las auriculares, por lo que la disección es imposible. En este momento y llegadas sobre el tabique, las fibras se ensanchan de inmediato, constituyendo el nudo de Tawara, espesamiento muscular dirigido en sentido antero-posterior y con una ligera inclinación de arriba hacia abajo.

De forma ovoide, mide en su mayor longitud 1 cm., alcanzando para su eje vertical 5 ó 6 mmts. Como se encuentra apoyado sobre el anillo fibro-condroide, fácil es deducir que su situación, no es in-

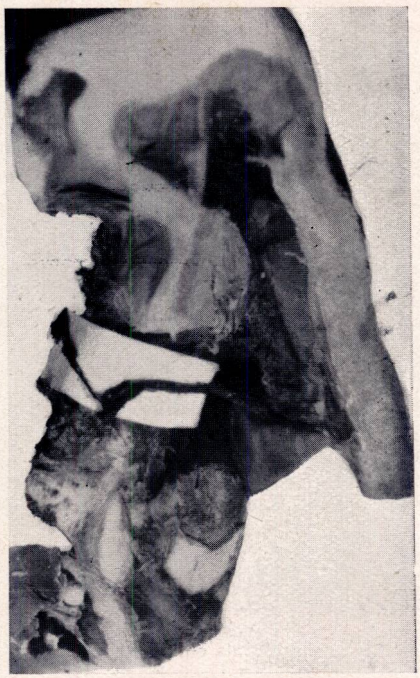

Fig. 1. — Técnica: Disección e inyección de tinta china. Corazón de bovino, con los atrios seccionados, mostrando porción anterior del nudo de Tawara, tronco principal del haz de His, toda la rama derecha y el origen de la izquierda.

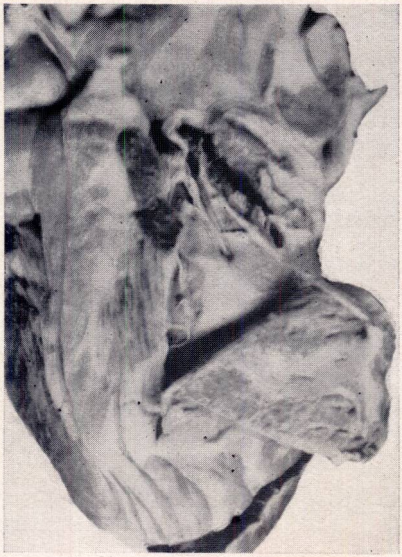

Fig. 2. — Técnica: Disección.
Rama derecha de haz de His en un corazón ovino

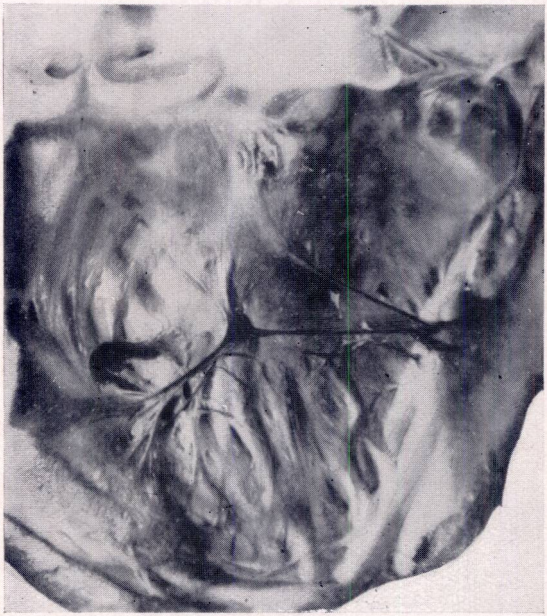

Fig. 3. — Técnica: Inyección de tinta china. Corazóu de vacuno, mostrando una modalidad simple en la rama izquierda del haz de His

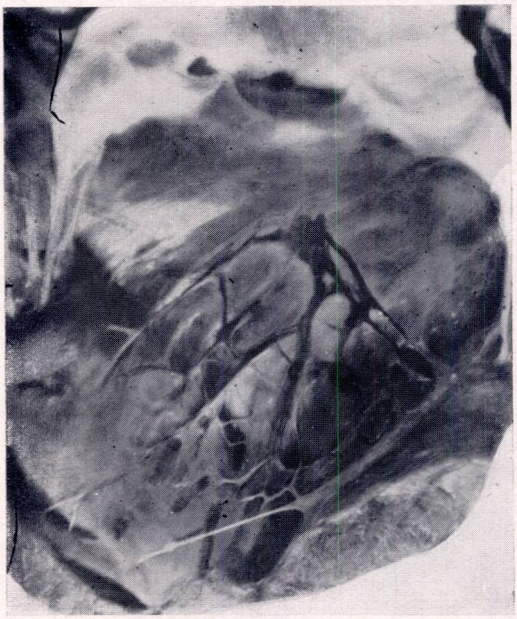

Fig. 4. — Técnica: Inyección de tinta china. Variante de retículo sencillo o tipo intermedio en la rama izquierda del haz de His, de un corazón vacuno

Fig. 5. — Técnica: Inyección de tinta china. Variante compleja o de retículo complicado de la rama izquierda del haz de His en un corazón de bovino

Fig. 6. — Técnica: Disección e inyección de tinta china. Rama izquierda del haz de His en el equino

Fig. 7. — Corte longitudinal de rama, donde se ven cordones musculares sinuosos, de bordes festoneados, separados por láminas de tejido conjuntivo, rico en fibras elásticas.

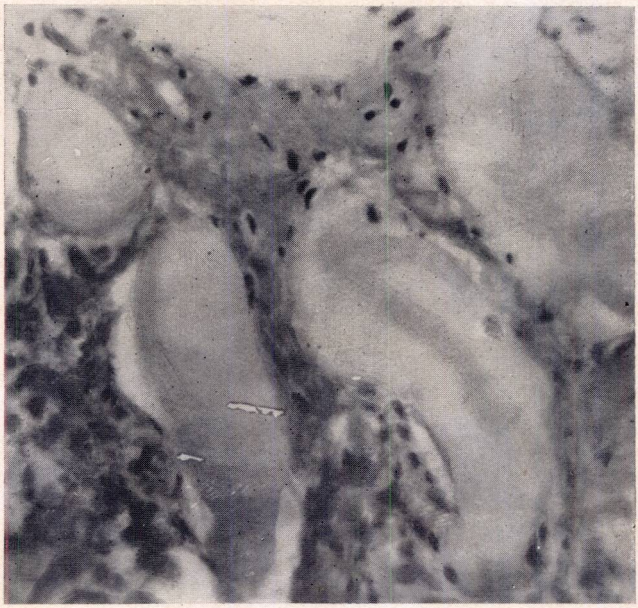

Fig. 8. — Corte transversal de rama, en el que, los cordones musculares presentan una forma irregular, por lo general poligonal o redondeada, separados también por tejido conjuntivo.

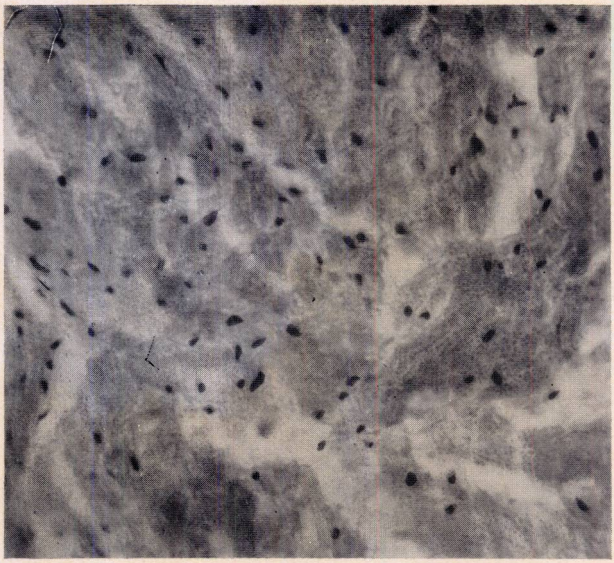

Fig. 9. — Corte de porción anterior de nudo de Tawara, donde las fibras forman una trama reticular, que delimita espacios bastante apretados. Varias fibras pueden unirse en un punto, tomando un aspecto estrellado.

Fig. 10. — Las fibras nerviosas, de trayecto flexuoso, separan los cordones musculares, y envían ramitas que terminan en el espesor de los mismos

mediatamente sub-endocárdica, sino que lo cubre un espesor de varios milímetros de fibras musculares. (Fig. 1).

Tomando como referencia la implantación de la válvula tricúspide, en la parte membranosa del tabique, o sea la inserción de la valva interna, se puede precisar con todo acierto la porción anterior del nudo y su paso al tronco del haz, que se verifica sin línea neta de separación.

En resumen, el nudo de Tawara, responde al ángulo anterior del triángulo de Koch, formado por el borde libre de la válvula Thebesio, el borde adherente de la valva septal tricuspideana cerca de la unión con la valva anterior y el tendón de Todaro o de la valva de Eustaquio, que emana del tejido conjuntivo situado frente al orificio atrio-ventricular derecho, dirigiéndose hacia la válvula, en cuyo borde libre sigue.

El haz de His, propiamente dicho, forma una cinta muscular de 3 a 5 mm. de ancho por 1 mm. de espesor, siendo al examen, en la mayoría de los casos, un cordón aplanado y delgado, vermiforme, pero en otros, aunque más raro, puede ser redondo o triangular. Situado en la aurícula derecha, sobre el tabique en su parte antero inferior, va hacia adelante con dirección horizontal en la extensión de 1 cm., aunque ofrece numerosísimas variantes. Se ensancha, y en este punto hace una curva o mejor se acoda, (fig. 1), hallándose rodeado de una vaina conectiva, cuyo aspecto blanquecino permite diferenciarlo por la vista del resto del miocardio.

Es necesario recordar que el tabique o septum, consta de dos partes: una auricular y otra ventricular. La primera, está formada por dos capas miocárdicas, una derecha y otra izquierda y, entre ellas, otra capa de tejido conjuntivo, rico en grasa. La segunda, resulta del acoplamiento íntimo de los conos ventriculares, es esencialmente muscular. Hacia la base de los ventrículos, el tabique se hace fibroso, teniéndose del lado izquierdo: zona de transición con la aorta; del lado derecho: *septum fibrosum o pars membranacea septi-Undefended Space.*

El fascículo de His, atraviesa la parte derecha del tejido fibroso, comprendido entre los dos orificios atrio-ventriculares cubiertas por las fibras musculares, que se insertan en dichas formaciones anulares. En la porción anterior de la parte membranosa del tabique, y después del acodamiento ya mencionado, el tronco se divide en dos ramas: una derecha y otra izquierda de tamaño distinto y el conjunto comparable a una *Y* invertida o a un jinete cuyas piernas re-

presentarían las ramas, que cabalgan sobre el borde superior del tabique interventricular.

Como dije anteriormente, el sistema unitivo se presenta en su mayor extensión del lado derecho, y la rama mencionada en primer término (fig. 1), parece continuar al tronco como un cordón muscular de 2 mm. de diámetro, blanco rosado, sobre la cara derecha del *septum* interventricular. Esta porción inicial, es profunda, se halla cubierta por una masa de 4 a 5 mm. de fibras musculares.

Continúa oblícuamente hacia la izquierda y hacia abajo, en dirección a la base del músculo papilar interno, mamelón carnoso, no siempre evidente, recorriendo un trayecto de extensión variable, pero que puede apreciarse en 3 cmts.; permanece unos milímetros bajo el endocardio, unas pocas fibras se ramifican en el pilar citado y el resto alcanza el gran músculo transverso, (bandeleta ansiforme-*Moderator band*) lo recorre en toda su longitud, acompañada siempre de una arteriola (fig. 1 y 2).

Muchas veces, es posible disecar una rama dorsal gruesa que sigue dentro del músculo transverso, en su superficie, en una excavación o surco en su borde dorsal, y otra más ventral representada por un hilito delgado. Finalmente, las fibras se resuelven por una parte en ramificaciones que se dirigen hacia el borde derecho del corazón y se expansionan en la porción correspondiente a la pared interna del ventrículo, ramificándose en el músculo papilar, siguen en los pequeños músculos transversos y llegan hasta el apex; por otra parte, las fibras con un trayecto retrógrado, alcanzan el infundíbulo de la arteria pulmonar. Las ramificaciones terminales, forman una «red subendcárdica e intermuscular», denominada red de Purkinje, cuyas mallas irregulares cubren toda la superficie interna del corazón derecho, inmediatamente, por debajo del endocardio.

Rama izquierda. — Fig. 3, 4 y 5, Se origina en el lado derecho, desprendiéndose de la curva mencionada, (fig. 1), atraviesa el tabique interventricular, con dirección oblícua de arriba hacia abajo, conjunto acodado, al nivel de la valva sigmoidea posterior de la aorta, algo por debajo de ella.

Al llegar a la pared izquierda del *septum*, se dirige hacia abajo y aparece muy superficial, subendocárdicamente, a uno y medio centímetros en ventral de la unión del labio posterior con el interno de la válvula aórtica. (Fig. 3).

Se trata de un haz plano y delgado, (fig. 3), una cinta fibromuscular de 6 a 7 mm. de ancho, de color blanco rosado y de aspecto anacarado, que resalta en la coloración roja del miocardio. Luego

de un corto trayecto, paulatinamente se expande para alcanzar un ancho de 12 a 14 mm., observándose con el lugol o con inyecciones intersticiales, (fig. 3, 4 y 5) que ésta última porción de la rama izquierda afecta una superficie triangular; luego en un punto, por lo general equidistante de ambos músculos papilares se subdivide para constituir, a la altura del límite imaginario entre tercio superior y medio del tabique, el árbol invertido de Tawara o el abanico de Monrad-Krohn.

Muchos autores describen una tricotomía, me parece más acertado comparar las divisiones de la rama izquierda a un árbol invertido, ya que como se puede apreciar en las fotografías adjuntas, y vuelvo a insistir, son copias sin retoques, de las piezas de estudio — no puede hablarse siempre de una rama anterior, una media y otra posterior.

Se observan numerosísimas variantes, y su complejidad hace ingrata la descripción, e irrealizable una clasificación exacta, y aún en el más sencillo de los tipos, la rama del medio, debe aceptarse con un poco de tolerancia, pues las fibras anastomóticas que suelen alcanzar las ramas laterales, la hacen confusa.

Ahora bien, las fibras del sistema unitivo atrio-ventricular, se desparraman y en su mayor parte entran en los músculos transversos anterior y posterior, representando las ramas o fascículos laterales y el resto sigue subendocárdicamente por el plano mediano del tabique como una cintilla dirigida hacia el apex, llegando a la altura del límite entre tercio medio e inferior del *septum*, se subdivide en ramificaciones terminales, que anastomosan con ramificaciones de las fibras que siguen en los músculos transversos y forman una red subendocárdica e intermuscular, cuyas mallas irregulares se hacen más apretadas a medida que se acercan a la punta del corazón. (Fig. 3).

Fibras de las ramas laterales, entran en las columnitas secundarias (fig. 3), que se desprenden del margen inferior de los músculos transversos, cuyo trayecto irregular y poca constancia hace que no se pueda precisar con exactitud el recorrido; finalmente, alcanzan los músculos papilares respectivos y se terminan en ramificaciones, que por una parte siguen hacia el apex, y por la otra con trayecto retrógrado pretenden llegar hasta la zona suprapapilar, anastomosando entre sí para constituir la red de Purkinje, que llena la superficie interna del ventrículo izquierdo, excepción de una zona situada ventral de las sigmoideas aórticas, en la extensión de 12 a 15 mm.

Pero no siempre se observa esta modalidad sencilla, que permi-

te establecer la existencia de una tricotomía, pues las fibras constitutivas de la rama izquierda del haz de His, se bifurcan, penetrando en los músculos transversos e inmediatamente se desparraman de tal manera, que aparece una red de fibrillas anastomosadas en todo sentido, resultando imposible sistematizar la descripción de tres ramas. (Fig. 5 y 6).

«Me ha llamado la atención (con excepción del tipo simple ya descripto) el hecho de que, la rama lateral anterior sea en la mayoría de los casos más débil y solo en pequeño porcentaje, es ella la que se bifurca o trifurca en el tercio superior del tabique interventricular en ramas secundarias importantes.» (Fig. 5 y 6).

De estas divisiones y subdivisiones de las ramas laterales de la rama primaria izquierda, resulta una expansión reticular, sencilla unas veces, más complicada otras. En realidad, la red en cuestión, puede delimitar espacios amplios sin mayor complicación; (fig. 4), pero en otras oportunidades las fibras anastomosan unas con otras, de manera caprichosa y enmarañada, (fig. 5), que imposibilitan su descripción, en este caso las mallas son más apretadas y el tipo más complejo, e idénticamente al anterior, se termina en la red de Purkinje. «Hasta ahora no he comprobado la comunidad de fibras de Purkinje a ambos ventrículos, ya sea como uniones interventriculares o siguiendo otro recorrido».

Con respecto a la relación topográfica de las dos ramas del sistema unitivo atrio-ventricular, hacen Rosello y Rodríguez una interesante observación.

La rama derecha corre sobre la superficie derecha del *septum*, hacia adelante, mientras que la rama izquierda sobre el tabique hacia atrás; es decir, una relación inversa a las arterias coronarias, que corren por el surco aurículo-ventricular, la derecha de adelante hacia atrás y la izquierda de atrás hacia adelante.

OVINOS

Salvo las diferencias de tamaño, se observan todas las características descriptas en los vacunos. La rama izquierda se ramifica constituyendo el árbol invertido, un poco más ventral, a la altura de medio del tabique interventricular.

EQUINOS

El estudio del sistema unitivo atrio-ventricular, ofrece en los equinos, mayores dificultades que en vacunos y ovinos.

En primer lugar, la inyección del líquido colorante, no fué total-

mente lograda; el lugol requiere continua vigilancia para no perder el momento de mayor nitidez en la coloración; y por último, al disecar el origen de las dos ramas del haz, en especial de la izquierda, hay que proceder con mucho cuidado y paciencia para conservarlas intactas, pues son sumamente finas. Anteriormente referí los detalles sobre apertura del corazón, técnica de la inyección de líquidos colorantes y la reacción de coloración con el lugol, por lo que me permito recordar lo expuesto en la primera parte de este capítulo.

En términos generales, la técnica es idéntica a la seguida en los vacunos y sólo difiere en pequeños detalles, que he de mencionar. Comencé siempre la disección por la rama derecha, tomando como punto de partida, luego de levantar el endocardio, su entrada en el músculo transverso. Se sigue hacia la base del corazón, sin mayores inconvenientes, si se tiene en cuenta que en algunas oportunidades, cerca de la valva septal tricuspideana, a un centímetro ventral de ella, puede desprenderse la rama primaria izquierda.

Continuando, se halla el anillo fibroso y antes de seccionarlo para descubrir el tronco principal del haz y nudo de Tawara, aconsejo hacer un paréntesis e iniciar la disección de la rama izquierda, a fin de conservar su integridad. Se elige un punto de ella, es fácilmente visible, y se sigue hacia arriba, después de haber quitado el endocardio, hasta su unión con la rama derecha. Ya sobre el anillo fibroso, se continúa disecando el tronco con su doble curva, el nudo de Tawara y finalmente se puede levantar con relativa facilidad una capa de 1 a 2 mm. de espesor de fibras musculares auriculares, que permiten ver la porción posterior del nudo y unas fibrillas, que parecen prolongarse hasta la vecindad de la válvula de Thebesio.

Idénticamente a lo que ocurre en los vacunos, el sistema unitivo atrio-ventricular, se origina en las inmediaciones del seno venoso coronario, por un manojo de fibras en forma de abanico, que condensándose, convergen en un punto para constituir el nudo de Tawara, de forma ovoidea, con ejes horizontales y verticales más reducidos que en los bovinos. Situado sobre el tabique, en su parte antero-inferior y apoyado en el anillo fibroso, continúa horizontalmente desde su porción anterior con el tronco del haz de His, sin demarcación evidente, ni variación de tamaño.

Siempre en el mismo plano horizontal, el tronco hace una doble curva, o sea una incurvación en forma de S (que substituye el acodamiento descripto en los vacunos) para alcanzar en total la extensión de 2 cmts.; después de un corto trayecto se bifurca, de las ramas resultantes la derecha es más gruesa, presentándose bajo la

forma de un cordón aplanado de 3 a 4 mmts. de ancho y de color blanco rosado.

Continúa oblícuamente por la cara derecha del *septum* hacia abajo y algo hacia la izquierda y, luego de un recorrido que puede apreciarse en 4 a 5 cmts., alcanza el músculo transverso dando primeramente algunas ramificaciones secundarias. Sigue en su interior para correr en un surco no muy alejado del borde dorsal; (con el método de Borg, se ve la rama derecha por transparencia), llega al músculo papilar, se ramifica en él, en la pared del ventrículo hasta el apex, siguiendo la vía de los pequeños músculos transversos.

Por otra parte, es notable el trayecto retrógrado de unas fibras, siempre evidentes con el lugol, que salen del gran músculo transverso y sin emitir ramillas para el músculo papilar, suben por la pared interna del lado derecho del ventrículo, hasta el infundíbulo de la arteria pulmonar. Las fibras terminales de la rama derecha anastomosan en todo sentido formando la red de Purkinje, cuyas mallas, más amplias que en los vacunos, cubren debajo del endocardio, la superficie interna del ventrículo.

«La rama derecha del haz de His, en el transcurso de su recorrido por la pared del tabique interventricular, no es visible y sólo puede considerarse superficial, poco antes de alcanzar el músculo transverso. Desde el anillo fibroso, hasta cerca del músculo transverso, un espesor considerable de fibras musculares la ocultan de la vista del observador, que alcanzan a medio centímetro, algo por debajo del tejido fibroso anular».

Rama izquierda. — (Fig. 6). La rama izquierda, no siempre nace de la doble curva, sino que aunque menos frecuente, se desprende directamente de la rama derecha. Cualquiera que sea la modalidad la disección requiere paciencia y cuidado para conservarla intacta, y con una dirección oblícua atraviesa el tabique ensanchándose a medida que lo perfora, para aparecer en su pared izquierda con el aspecto de una cintilla de 4 a 5 mmts. de ancho, algo ventral del labio posterior de la válvula sigmoidea. En éste punto se encuentra en el espesor del miocardio, a 5 mmts. de profundidad, se hace paulatinamente más superficial, yendo hacia abajo y poco hacia la izquierda, hasta hacerse visible a un centímetro o centímetro y medio por debajo de la valva posterior de la sigmoidea aórtica, cerca de su unión con la valva interna.

La rama izquierda, al llegar al tercio medio del tabique interventricular, se expande y se puede comparar a una ténue membrana

surcada por finas ramificaciones fibrilares, que le dan un aspecto estriado muy característico, penetra dividiéndose en dos grupos de fibras en los músculos transversos anterior y posterior, llenando el espacio comprendido entre las ramas laterales, fibras que anastomosan en todo sentido, formando una red subendocárdica, con ramificaciones en el tejido muscular, que delimita espacios más amplios y de mayor simplicidad que en los vacunos, y que igualmente siguen en los pequeños músculos transversos, prolongándose hasta el apex, repartiéndose en las zonas papilar o interpapilar, y que con vía retrógrada parecen llegar a la región suprapapilar, cubriendo con situación subendocárdica, la superficie interna del ventrículo, con excepción de una porción desnuda ventral de las sigmoideas aórticas, en la extensión de 18 a 20 milímetros.

HISTOLOGIA

Para los estudios histológicos, las piezas han sido colocadas en los siguientes líquidos fijadores:

a) Formol al 10 %.

b) Formol-picro-acético o líquido de Bouin.

c) Sublimado-líquido de Muller, ácido acético o reactivo de Zenker.

Los cortes en sentido longitudinal y transversal se colorearon con hematoxilina y eosina y Van Gieson. En los elementos elásticos la tinción se logró magníficamente con orceina, y el tejido nervioso fué puesto en evidencia utilizando el nitrato de plata de Cajal.

Fibras de Purkinje. — Dada la identidad de las células de las fibras de Purkinje con las constitutivas de las fibras hisianas, es necesario detenerse en el estudio de los caracteres estructurales de aquéllas, para el mejor conocimiento de éstas.

Bajo el endocardio de nuestros animales domésticos, existen unos cordoncillos grises, de aspecto gelatinoso, cuyo ancho y longitud varían según estén constituídos por una o más hileras de células yuxtapuestas, en este último caso dispuestas al lado y arriba las unas de las otras, anastomosando entre sí y formando sobre la superficie interna de los ventrículos, inmediatamente por debajo del endocardio, una red de mallas irregulares: la red de Purkinje.

Examinando aisladamente una fibra, se ven células de forma variable, pero por lo general poliédricas, adosadas unas contra otras a semejanza de un epitelio pavimentoso. En su centro se encuentran uno o dos, menos frecuentes tres núcleos, (Cohn, cita cinco; Mar-

ceau, hasta seis); la mayor parte de las veces globulosos u ovoides, aunque pueden presentar formas diversas; contienen uno o dos nucleolos, y no es raro observarlos en las distintas faces de la división directa, la que además y según Marceau, podría traer aparejada la división celular.

La masa protoplasmática presenta dos zonas: una perinuclear con granulaciones redondeadas y variables, y otra externa más clara, surcada de finísimas fibrillas que permanecen aisladas o penetran en la corteza contractil. Finalmente existe en la periferia una capa, menos recia que en la fibra cardíaca ordinaria, de miofribillas estriadas en sentido longitudinal y transverso. Por la unión íntima que tienen las células de las fibras de Purkinje, parece ser que, la sustancia estriada no estuviese en su interior, sino en el límite entre dos células, pero en realidad se trata de formaciones endocelulares.

Estas miofibrillas pasan sin interrupción de una célula a otra de la misma hilera, (fibrillas longitudinales de Marceau u hojas musculares longitudinales de Renaut) o bien de las células de una hilera a las de otra fila vecina, ubicadas a la misma altura o a cierta distancia, disponiéndose en este caso, las miofribillas, en sentido oblícuo (fibrillas oblícuas o perpendiculares de Marceau, u hojas musculares transversales de Renaut).

Las miofibrillas de disposición concéntrica, pasan igualmente a los elementos vecinos.

Muchos investigadores, y Ranvier entre ellos, atribuyen a las células de Purkinge un carácter embrionario, considerándolas «elementos cardíacos retardados en su desarrollo», para Marceau, ambas tendrían un desarrollo paralelo, representando las dos formas definitivas hacia las cuales pueden evolucionar las células primitivas del miocardio; por otro lado y para el mismo autor, las células de Purkinje que se encuentran entre el músculo, son fusiformes y de protoplasma escaso, y su pasaje a célula cardíaca ordinaria se hace insensible y progresivamente, se alargan mostrando cada vez más fuerte la corteza de material estriado, o sea que, de una manera paulatina adquieren los caracteres morfológicos de los elementos miocárdicos comunes.

Actualmente la creencia más aceptada es la de considerar a las células de Purkinje y a las formadoras del fascículo de His, como una modalidad muy rica en sarcoplasma y especialmente diferenciada para la conducción.

«La red de fibras de Purkinje representa las verdaderas rami-

ficaciones terminales del haz de His, habiendo comprobado la histología su constancia en las regiones papilares e interpapilares y su ausencia en la base de los ventrículos, lo que halla corroboración en fisiología cardíaca.

Morfología del sistema de conducción. — Practicando un corte longitudinal de cualquiera de las ramas del fascículo de His se observan cordones musculares algo sinuosos, cuyos bordes festoneados pueden presentar estrechamientos o estrangulaciones comparables a los de las fibras nerviosas (Fig. 7); entre ellos se hallan separados por láminas de tejido conjuntivo, en el que abundan fibras colágenas y al que infiltra en varios puntos tejido adiposo. Estos haces de fibras de dirección longitudinal y paralelos entre sí anastomosan de trecho en trecho unos con otros, de modo que el conjunto, como bien dice Geraudel, forma un retículo de mallas anchas y muy alargadas o lo que es mejor un Syncitium o un todo unido donde las fibras no tienen fin, se separan del conjunto para volver a unirse nuevamente.

Si se observa con detalle una fibra, se comprueba la presencia de miofibrillas estriadas que se circunscriben a la periferia de la fibra o bien pueden repartirse en todo su espesor (Geraudel) dirigidos en sentido longitudinal. La estriación transversal menos acentuada solo es visible con grandes aumentos, a tal punto que Calandre y Navarro dicen: «falta el aspecto de estriación transversal de la fibra muscular ordinaria». Para Geraudel su presencia sería inconstante; Rojas propone para toda esta última porción el nombre de «corteza contractil de la célula de His.

En los cortes transversales (Fig. 8) los cordones afectan una forma irregular, por lo general poligonal o redondeada, observándose un punteado que corresponde a la sección de las miofibrillas, las que forman una delgada hilera en la periferia de la fibra o bien cruzan su espesor agrupándose en bandas que toman una disposición radiada hacia el centro de la misma (Calandre), delimitando espacios poligonales de protoplasma, en cuyo seno se alojan el o los núcleos globulosos u ovales, los que parecen estar rodeados de una zona clara.

En cuanto a las características celulares, las fibras hisianas concuerdan con las fibras de Purkinje, entonces, todo lo descripto para éstas corresponde a aquéllas. Pero para Geraudel existen algunas pequeñas diferencias: estas últimas son ricas en sarcoplasma, más pobres en fibrillas y solo ellas contienen glicógeno.

Respecto a este último carácter. Monckeberg encontró que en unos

casos (los menos) la riqueza en glicógeno dentro del haz era franca; en otros, la cantidad era media y finalmente, en un porcentaje igual al anterior la cantidad era mínima. Este autor lo relaciona con el estado de nutrición del individuo y no hay duda que con la caquexia el glicógeno disminuye muchísimo. Rojas modifica el procedimiento de Vastarini y Cresi, para aplicarlo al estudio del corazón y en el haz contrariamente a lo que ocurre en el miocardio del adulto, el glicógeno es fácilmente puesto en evidencia. Por otra parte, en el feto, tanto en el miocardio contractil como en el especializado, el glicógeno aparece en proporciones iguales. Puede disponerse, ya sea formando pequeñas gotitas que contornean el núcleo o bien desparramarse homogéneamente por toda la fibra u ocupar en su centro un hueco o vacío.

No existe diferencia entre las dos ramas primarias del haz en lo que a su estructura respecta, pero al llegar al tronco principal pierden las fibras su dirección paralela, o mejor la red de mallas amplias y alargadas se hace más apretada para formar un rectículo complicado en el que se observa menos conjuntivo concomitante con un aumento de fibras musculares y nerviosas y vasos de mayor calibre.

Las fibras constitutivas del nudo de Tawara son variables, pues durante su trayecto presentan frecuentes cambios de calibre.

Lo cierto es que hacia el borde posterior las fibras adquieren un aspecto fasciculado en sentido longitudinal de haces sinuosos y paralelos. (Nudo de Zahn, porción auricular o fasciculada de Tawara), pero hacia su borde anterior o sea por donde se continúa directamente por el tronco del fascículo de His, las fibras se entrecruzan formando una trama reticular que delimita espacios bastante apretados. Ocurre que varias fibras pueden unirse en un punto y el conjunto toma un aspecto estrellado, del cual parten fibras para anastomosar con otras y así sucesivamente (Fig. 9), (Porción anterior o ventricular o reticulada de Tawara).

Por lo que respecta a los caracteres estructurales de las fibras formadoras del nudo de Tawara en nada difieren de los correspondientes al resto del sistema unitivo atrio-ventricular, se observa preponderancia de elementos nerviosos y ganglionares, irrigación asegurada por numerosos capilares y tejido conjuntivo menos abundante que en el fascículo de His, que igualmente contiene fibras elásticas y acúmulo graso.

Hacia el borde posterior del nudo las fibras constitutivas se confunden con las fibras miocárdicas auriculares por una transición in-

sensible que se efectuaría, según Mönckeberg, por fibras delgadas y paralelas, agrupadas en fascículos que por un lado se desparraman en las fibras auriculares y por otra en forma enmarañada se insinúan en el retículo nodal.

Vascularización

Las arterias coronarias desde su porción descendente y a diversas alturas desprenden ocho o diez ramas que son las arterias septales, proveniendo las anteriores de la coronaria izquierda y las posteriores de la derecha.

Ahora bien, la arteria del fascículo de His es la más alta de las arterias septales posteriores (Art. septum fibrosum), por lo tanto se origina siempre de la coronaria derecha o por lo menos en la inmensa mayoría de los casos (8 veces por cada 10, según Geraudel).

Pasa por debajo de la parte terminal del seno venoso coronario y se aloja en la capa conjuntiva que divide el tabique interatrial, penetra en el nudo de Tawara atravezándolo de extremo a extremo desde su borde posterior (Ramus atrio-ventricularis de Haas), llega al tronco del haz de His que continúa al nudo por su parte anterior y se coloca primero excéntricamente y luego apoyada sobre la capa muscular entre ésta y el fascículo y por último gana el tabique para terminarse en él. En el tronco principal del haz se subdivide en pequeñas ramitas que riegan la porción inicial de las ramas de bifurcación; además otra rama perfora el tabique alcanzando el principio de la rama primaria izquierda.

Geraudel dice que esta arteria puede terminar en el nudo de Tawara, siendo irrigado el haz de His por una rama colateral nacida por arriba del nudo.

La rama derecha del fascículo unitivo sigue en el músculo transverso en el que también se encuentra una arteriola (Ramus limbi dextri de Gross o Art. del pilar anterior del ventrículo derecho de Mouchet) rama de una arteria septal anterior y que proviene entonces de la coronaria izquierda.

Las fibras de la rama izquierda se agrupan en dos fascículos, uno anterior y posterior el otro y su irrigación está asegurada por las anastomosis de las arterias septales anteriores con las posteriores, además de la rama citada que perforando el tabique llegaba hasta su porción inicial.

Inervación

Está asegurada por hilos provenientes del nervio vago y del gran simpático.

Aunque es verdaderamente imposible hacer una separación estricta, se acepta que son filetes del neumoogástrico izquierdo, los que llegan al nudo de Tawara basándose en que éste es una formación izquierda desarrollada a expensas de tejidos ubicados alrededor de la gran vena izquierda, que luego se transforma en seno coronario.

Las fibras nerviosas mielínicas en el nudo existen en gran número, y ya solas o agrupadas en hacesillos, siguen un trayecto paralelo al de los haces musculares y como ellos forman una complicada red; por otra parte, pueden agruparse constituyendo plexos alrededor de dichos cordones musculares.

Si se practica un corte (Fig. 10) se ven las fibras nerviosas de marcha flexuosa que contornean los cordones musculares y envían tenues ramitas, que terminan en su espesor.

En el haz los nervios se disponen paralelamente, siguiendo la dirección de las fibras hisianas y al lado de ellas, de tal suerte, que entre un haz muscular y otro se interponen siempre fibras nerviosas.

Las fibras amielínicas son menos numerosas que las anteriores e igualmente pueden formar haces o bien quedar aisladas o agruparse en plexos intrincados que se disponen entre las fibras musculares y las mielínicas.

Existen células ganglionares dispuestas en grupos, alcanzando hasta 16 en algunas partes. Para Rojas estas células existirían únicamente en el haz de Wenckebach y en el nudo de Tawara y a modo de hipótesis dice: «las células ganglionares del sistema de conducción no tienen otra significación morfológica y funcional, que ganglios auriculares, que han emigrado hacia el interior del haz».

INTERPRETACION

Una cuestión pendiente todavía de resolución es, si el estímulo nacido en el nudo sinusal y conducido a través del fascículo de His, sigue una vía muscular o nerviosa.

Los partidarios de esta última se apoyan en que seccionando el haz unitivo se cortan también los elementos nerviosos que posee.

Además, agregan que en la serie animal inferior el corazón rige sus movimientos por el elemento nervioso ganglionar. (Ganglios de Remack, Bidder y Ludwig). Cita Gley una interesante experiencia de D. Routier, que consiste en producir la disociación atrio-ventricular por comprensión del haz de His; ahora bien, la exitación de los nervios aceleradores del corazón y en especial la inyección de adrenalina hacen desaparecer el bloqueo que se restablece una vez que pasa su efecto. (Recuerda que la adrenalina actúa sobre las terminaciones del simpático).

Los miogenistas excluyen toda posibilidad de intervención directa al sistema nervioso, ya sea extra o intracardíaco. Para ello se basan en que el corazón del embrión de pollo comienza a latir mucho antes de organizarse el sistema nervioso extrínseco y antes de penetrar el aparato ganglionar intrínseco.

Por otra parte, un corazón adulto extraído del organismo es capaz de continuar latiendo durante cierto tiempo si se le coloca en condiciones favorables, lo que demostraría que tiene en sí todos los elementos necesarios para su contracción y ritmo.

A corazones de tortuga Gaskell secciona los nervios (que saltan sobre la aurícula y van del seno venoso al ventrículo) sin lesionar el miocardio y los movimientos se efectúan como en las condiciones normales.

Es conocido el hecho que con una exitación mayor que la originada en el seno venoso del corazón y con un punto de partida en los ventrículos puede invertirse la dirección ordinaria, o sea que los latidos se propagan de los ventrículos a los atrios. Este ritmo inverso no puede apoyarse en una transmisión neurogénica, ya que todo el sistema nervioso está bajo el gobierno de la ley de la polaridad dinámica.

Para Dogiel, la actividad cardíaca es neuromiogénica, el aparato extracardíaco, el intracardíaco y el sistema muscular, forman un todo fisiológico con tan estrechas relaciones funcionales, que entra en función sinérgicamente.

«Sería entonces, de acuerdo con Baraldi y Emery, conducción miogénica y el sistema nervioso limitaría la capacidad de reacción del miocardio, siendo las formaciones ganglionares los elementos sensitivos del corazón».

Cualquiera que sea la vía, la verdad es que la musculatura cardíaca solo tiene continuidad por este fascículo, especialmente diferenciado para la conductibilidad, y que expandiéndose por los ventrículos en ramificaciones reticulares que tienen más o menos el mis-

mo poder conductriz, hace que prácticamente, éstos se contraigan de modo simultaneo.

CONSIDERACIONES FINALES

En resumen, resulta interesante observar:

1. — Diferencias anatómicas entre vacunos, ovinos y equinos.
2. — Puntos de enlace del fascículo de His.
3. — Relaciones anatómicas del haz unitivo atrio-ventricular.

1) La anatomía comparada del haz de His no permite establecer una diferencia apreciable entre vacunos y ovinos, pero sí entre éstos y equinos. En los dos primeros es imposible disecar las fibrillas que se originan en la vecindad de la vena coronaria mayor; en los equinos resulta relativamente fácil separar una capa de fibras musculares auriculares, que permiten ver un manojo de fibrillas en forma de abanico, que parecen prolongarse hasta la válvula de Thebesio.

El nudo de Tawara es en los equinos de dimensiones menores, sus ejes vertical y horizontal son más reducidos y el tronco principal del haz hace una doble curva en forma de S en lugar del acodamiento de los rumiantes. Por último, de las dos ramas primarias, la izquierda puede desprenderse en los equinos no de la doble curva, sino directamente de la rama derecha, siendo en todos los casos sumamente fina; el resto de la rama primaria izquierda no presenta mayores variantes en las distintas especies, si se exceptúa las modalidades de retículo complicado que se observan en los rumiantes, pero no en los equinos.

La rama primaria derecha es visible en gran parte de su extensión en los rumiantes, mientras que en el equino está cubierta por una capa de fibras musculares, que la ocultan a la observación directa hasta su entrada en el músculo transverso.

2) El fascículo de His establece unión entre:

a) Se origina en las inmediaciones del seno venoso coronario; y es necesario decir que si bien en los mamíferos no existe una estricta separación, en los reptiles y anfibios seno venoso y aurícula forman dos cavidades diferentes y separadas por válvulas venosas.

b) El nudo de Tawara tiene ubicación en el tabique interatrial; se recordará que éste está formado por dos capas musculares entre las que se interpone otra de conjuntivo.

c) El tronco principal del haz está apoyado en el anillo fibroso

que separa los atrios de los ventrículos para bifurcarse y continuar por las caras derechas e izquierdas del tabique interventricular.

«El haz de His establece relación anatómica entre porciones separadas de la musculatura cardíaca».

3) El haz de His en su recorrido entra en relación:

Por su nacimiento, con la válvula de Threbesio.

Las ramas primarias tienen relación con las formaciones valvulares: la derecha con la valva septal tricuspideana; la izquierda con la valva aórtica de la mitral y con los labios posterior e interno de las sigmoideas aórticas.

Al salir del músculo transverso, un manojo de fibras con marcha retrógrada se dirigen al infundíbulo de la arteria pulmonar y entra en relación con sus válvulas sigmoideas. Por lo tanto, «el haz de His está relacionado con el sistema valvular del corazon».

OBRAS CONSULTADAS

Aschoff, L., *Cuore e pericardio.* «Anatomía Patológica». T. 2, 1914.

Baraldi A., y Emery, *Anatomía fisiológica del haz de His.* «Argentina Médica». 1910.

Barabino, Amadeo S., *Arritmias.* Tesis, 1914.

Barlaro, P., *Breve estudio de las arritmias.* «Prensa Médica Argentina». Nº 30. 1919.

— Id. Id., *Haz de His.* «Prensa Méd. Arg.». Nº 28. 1919.

Behr, O., *Anatomía patológica del haz de His.* Tesis, 1921.

Borg., *Untersuchungen uber das Vorkommen von Purkinjeschen Zellen in den Herzvorkammern unserer Haustiere unter besonderer Bercksichtigung des Pferdes.* «Acta Noerlandica Morphologiae normalis et pathologicae. Vol. I. 1937.

Calandre R., y Navarro, A., *Estudio microscópico del fascículo de Hts.* «Bol. Soc. Españ. de Biol.». 1916.

Cohn, A. E., *Cardiac Muscle.* New York, 1928.

Chiodi, *Il nodo seno-atriale del cuore dei mamiferi.* «La Clínica Veterinaria». 1932.

Ellenberger, W., y Baum, H., *Handbuch der Vergleichenden.* «Anatomie der Haustiere». Berlín. 1921.

Fahr, *Ueber die muskolose Verbindug zwischen Vorhof und Ventrikel (das His' schebundel) in normalen Herzen und beim Adams-Stock's schen symptomen Complez.* 1917.

Fredericq, H., *Aspects actuels de la fisiologie du miocardie.*

Geraudel, E., *Le mecanisme du coeur.* 1928.

Gley, E., *Tratado de Fisiología.* 1936.

Gómez Ocana y P. y Suñer, 8º *Cong. Intern. de Fisiólogos.*

His, W., *Verhandlungen des Congresses fur Innere Medicin.* 1899.

Levi, G., *Tratado de Histología.*

Loizaga, N. S., *Dinámica Cardíaca.* Tesis.

Mackenzie, J., *Maladies du Coeur.* Chapitre 8º. 2eme. edition.

— Id. Id., *Diseases of the heart.* Chapter 16th. 4th. edit.

Marceau, F., *Recherches sur L'histologie et le développement. comparés des fibres de Purkinje et des fibres cardiaques.* «Bibliografie Anatomique». T. I. 1902.

Monckeberg, *Beitrage zur normalen und pathologischen Anatomie des Herzens.*

— Id. Id., *Untersuchungen uber das Atrioventrikularbundel in menschlichen Herzens.* 1918.

Noel and Morin, *Tawara's node and the bundle of the His.* «Phisiological Abstracts». Ns. 6 and 7. 1929.

Paladino, G., *Instituzione de Fisiologia.* T. I. 1902.

Prenant Bouin, Maillard, *Traité d'histologia.* T. 2.

Ranvier, L., *Traité technique d'histologie.*

Renaut, *Traité d'histologie pratique.* T. I.

Rojas, P., *Estructura del haz de His en los mamíferos.* «Anales del Inst. Mod. de Clínica Méd. de Bs. Aires». 1917.

— Id. Id., *Sobre los elementos nerviosos del haz de conducción aurículo-ventricular.* «La Prensa Méd. Arg.», 1919.

— Id. Id., *El glucógeno en el sistema de conducción atrio-ventricular.* «La Semana Médica». 1920.

Rojas, P., *Modalidades anatómicas de la rama izquierda del sistema de conducción del corazón del buey.* «Rev. Asoc. Méd. Arg.». 1921.

— Id. Id., *El manojo de His, participación directa en las arritmias y pulso lento permanente.* «Sem. Méd.». 1916.

— Id. Id., *Estructura del miocardio y del sistema de conducción aurículo-ventricular.* Tesis.

Roselló, H., y Rodríguez, O., *Contribución al estudio del haz de His.* «Anales Facult. Medic.». Montevideo, 1923.

Samson Wright, *Fisiología aplicada.* Parte 5ª. 1935.

Sisson, S., *Anatomía de los animales domésticos.*

Starling, E., *Fisiología humana.* T. 2. 1927.

Tawara, S., *Das Reizleitungssystem des saugetierherzens.* 1906.

Testut, L., *Anatomía humana.* 6ª edición.

Testut Latarget, *Anatomía humana.*

Vaquez, H., *Conferencia sobre anatomo-histología del haz de His.* «Sem. Méd.». 1924.