FACULTAD DE AGRONOMIA Y VETERINARIA
BIBLIOTECA
BUENOS AIRES
3980
(19)

FENÓMENO EVOLUTIVO DENTARIO

Y ANOMALÍA DENTARIA EN EL CABALLO

En general, las anomalías dentarias son frecuentes, tanto en el hombre como en los animales domésticos y se refieren al número, sitio, volumen, desarrollo, dirección, forma, dureza, correspondencia, etc.

Las anomalías de número son de las más comunes y pueden ser, en la dentición de leche como en la de reemplazo, de los incisivos, caninos, molares y premolares.

Unas veces la anomalía acusa una diminución, otras veces un aumento.

En el último caso el aumento se puede explicar a veces por un fenómeno de atavismo, como, por ejemplo, cuando aparece la cuarta premolar (pm_4) en los equídeos o los rumiantes.

Otras veces la anomalía por aumento es aparente, porque dientes caducos no han caído.

Los verdaderos casos de anomalía por aumento se explican, admitiendo brotes supernumerarios de la lámina dentaria.

En los incisivos se ha visto hasta un doble número, en el caballo; otras veces una cuarta molar, o se notan cinco premolares.

Generalmente los supernumerarios se encuentran en la vecindad inmediata de los dientes o muelas normales. Hacen excepción los dientes *heterotópicos* que a veces se observan en los equídeos en la región temporal, sentados sobre el arco zigomático.

Anomalía

Una yegua criolla de cuatro años, destinada a ser sacrificada para la disección, muestra en la región de la tercera premolar una hinchazón dura y al tacto algo sensible, cubierta por la piel.

En el cráneo macerado del animal se nota:

1° Una periostitis local circunscrita a la cara externa del nasal derecho, a la altura del fondo de la incisura nasomaxilar. En el centro una depresión de medio centímetro de diámetro y de profundidad, donde falta el tejido óseo;

2° En la cara externa del alvéolo de la tercera premolar existe también periostitis, aunque de poco volumen. El mismo alvéolo y la premolar aparecen como causa de la hinchazón observada durante la vida. Esta premolar se encuentra desviada, con la corona hacia medial y con la raíz hacia afuera, empujando por delante hacia lateral esta raíz a la pared lateral de su alvéolo.

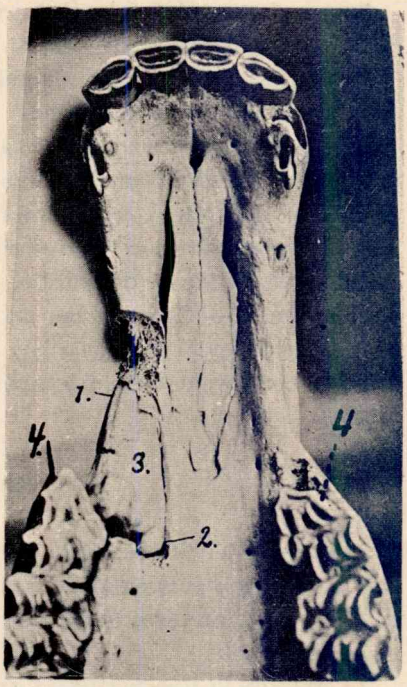

Fig. 1. — Muela supernumeraria (pm_2) : 1, Raíz de la muela; 2, corona de la muela; 3, Cara posterior de la muela.

En la cara palatina se nota la presencia de los premolares cuartos de ambos lados en sus alvéolos respectivos.

Además, en la misma cara palatina en oro-medial de la premolar tercera el hueso maxilar muestra dos sitios de reducida extensión, donde falta la tabla ósea externa. A través de estos hiatos se nota un cuerpo duro con las apariencias de tejido dentario. Desde la cavidad nasal, el fin anterior del hueso maxilar aparece abultado, también con pérdida de substancia en algunas partes, y desde allá se percibe un cuerpo que, por su aspecto y tamaño, hace pensar en una muela.

Después de eliminar parte de los huesos maxilar e incisivo (fig. 1),

se puede ver una muela dentro de un alvéolo, de 7 centímetros y medio de largo, de 33 milímetros de ancho y espesor en la corona, de 30 milímetros en la raíz; forma de paralelepípedo recto.

La posición, como lo indica la figura 1, es horizontal, la raíz 1, hacia oral, la corona 2, hacia aboral, llegando algo aún en la cara medial del cuerpo de la premolar tercera, lo que hizo desviar a ésta en la forma arriba indicada.

La cara posterior 3, de la muela mira hacia abajo, contra el paladar duro; la cara lateral hacia medial, la cara medial hacia lateral.

Sólo en la cara lateral existen depósitos de cemento apreciables; en las demás caras existe poco.

La conformación de esta muela supernumeraria es casi normal; algo encorvada su cara externa.

La cara anterior es tan angosta que representa más bien un borde, lo que caracteriza la muela como tercera premolar (pm_3). En la cara medial se nota en el tercio inferior un surco, que va acentuándose hacia el borde anterior como si algún cuerpo duro la hubiera estrangulado e impedido su desarrollo.

Conclusión. — Como todas las premolares han cambiado, por las particularidades de su forma hay que clasificar la muela de este caso como tercera premolar (pm_3) supernumeraria (de reemplazo).

Fenómeno evolutivo

Además, las dos premolares terceras (fig. 1, 4) del maxilar superior tienen una particularidad que hemos constatado una sola vez en una premolar tercera de un lado solamente, en un caballo de raza criolla.

Se trata de la fosa periférica *anterior*.

En trabajos anteriores (1) nos hemos ocupado de síntomas de evolución tanto en el esqueleto como en las muelas del caballo argentino, señalando en la última muela la presencia de una doble fosa periférica posterior.

Y hacemos especial mención de la presencia de esta fosa periférica anterior porque se trata de un carácter que difícilmente se halla en

(1) L. Van de Pas, *Otros indicios de evolución actual en el caballo criollo,* en *Anales del Museo nacional de historia natural de Buenos Aires,* tomo XXIII, páginas 397-410, 1912.

paleontología y que, por lo que nos permite establecer la bibliografía a nuestro alcance, *no se ha constatado nunca* ni en los antepasados directos de los *Equideos* ni en el género *Equus*.

Con estos antecedentes sería audaz querer explicar el fenómeno como un síntoma de atavismo.

El gran paleontólogo F. Ameghino, que con admirable perspicacia llegó a ver tan claro en el gran laberinto de los sistemas dentarios fósiles, en su *Morfología filogenética de los molares superiores de los ungulados,* distingue caracteres *específicos, proféticos, precursores* y *ancestrales* o *atávicos.*

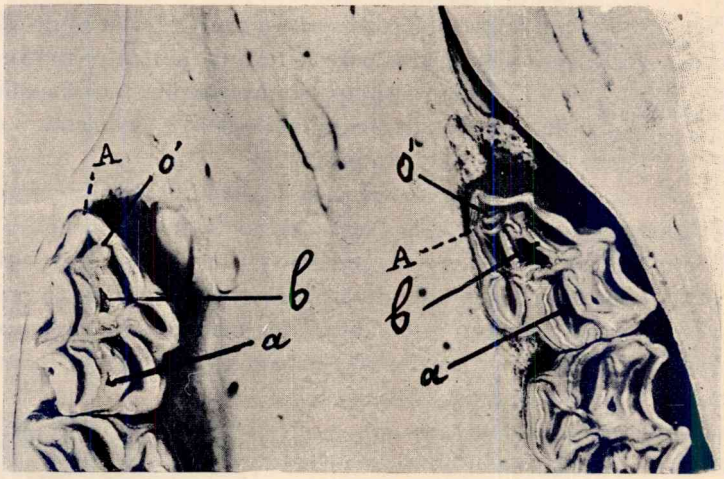

Fig. 2. — Premolares terceras, izquierda y derecha, de reemplazo : A, Borde exterior de esmalte ; *a*, fosa posterior ; *b*, fosa anterior ; *o'*, fosa periférica anterior

Caracteres *proféticos* son aquellos que aparecen en los molares caducos algo usados y que no se encuentran sobre los permanentes de la misma especie, pero *sí* sobre los de reemplazo de los descendientes.

Como *precursores* se califican los caracteres que muestran los reemplazantes de manera transitoria cuando son nuevas, para desaparecer en la edad adulta, pero que se vuelven a encontrar mucho más pronunciados, como caracteres específicos permanentes, en las especies descendientes.

Los caracteres *ancestrales* son propios de los antepasados y no aparecen en los descendientes sino de manera fugaz y transitoria *en la juventud,* sea sobre la cara masticatoria de la corona, sea sobre la base

o el cuello, tanto en los caducos como en los persistentes o de reemplazo.

Como en el presente caso la literatura sobre los antepasados no trae ningún dato, no nos parece demasiado arriesgado eliminar la idea de que se tratara de atavismo.

Fig. 3. — Premolar tercera derecha, de reemplazo. Corte a tres centímetros de tabla masticatoria. *o'*, fosa periférica anterior. Diámetro $^1/_2$.

Nos inclinamos más bien a suponer aquí otro fenómeno evolutivo en el sistema dentario del caballo argentino, de *carácter precursor*.

No se nos escapa que el número de casos en que se ha observado esta fosa periférica anterior aislada en la premolar tercera, es muy inferior al de los casos observados para la fosa periférica posterior.

El objeto principal de la relación actual es llamar la atención de los sabios sobre el fenómeno y dejar constancia de la prioridad.

En el presente caso la tabla de trituración de la premolar tercera superior, se presenta como lo indica la figura 2.

El largo de las premolares segundas es de 65 milímetros, el diámetro antero-posterior es de 38 y de lateral a medial miden 28 milímetros. Las coronas ostentan poco desgaste. Como deben haber hecho erupción a los dos años y medio más o menos, se han gastado unos 5 milímetros como máximo. La superficie de los tubérculos ha desaparecido.

Fig. 4. — Premolar tercera izquierda, de reemplazo. Tabla masticatoria, *o'*, fosa periférica anterior. Diámetro $^3/_4$.

En la tabla dentaria el borde exterior de esmalte es continuo y no muestra particularidad alguna (fig. 2, A).

Las fosas posterior y anterior, *a* y *b*, están presentes y cerradas.

Delante de la fosa anterior *b* se presenta la fosa periférica anterior (fig. 2, *o'*) como una isla, algo en forma de media luna, de 4 milímetros de largo y 2 de ancho, completamente rodeada de esmalte y *aislada* de la fosa anterior.

En un corte transversal, hecho a un centímetro y medio de la tabla dentaria todo se presenta de manera análoga.

En otro corte, a un centímetro y medio más hacia la raíz (fig. 3), la fosa periférica anterior *o'* se ha hecho más grande y circular teniendo ahora un diámetro de seis milímetros y termina antes de llegar a la raíz.

En la cara antero-medial de la muela se ve detrás del borde anterior la cresta surangular anterior o *Protostylus*, como un pequeño relieve longitudinal y que indica el lugar de la fosa periférica anterior.

También aquí se ve la cresta surangular anterior como indicación de la posición de la fosa periférica anterior y este reborde muestra, casi en el *medio* del largo de la muela, una parte redondeada, como hinchada.

Un corte ejecutado en este lugar muestra la fosa periférica anterior muy grande casi circular, con un diámetro de 9 milímetros.

Fig. 5. — Corte transversal de premolar tercera izquierda, algo debajo de la muela; *o'*, fosa periférica posterior. Diámetro $^3/_4$.

La premolar tercera del lado superior izquierdo presenta una tabla masticatoria idéntica a la del lado derecho (fig. 4).

En la otra cara del mismo corte (fig. 5, *o'*), se ve justamente el fondo de esta fosa periférica anterior, confirmando así su naturaleza idéntica con las demás fosas molares.

Reproducimos aquí en la figura 6 el esquema de los tubérculos de la muela de nuestro trabajo arriba citado, indicado allá con el número 12.

La fosa anterior *g*, está limitada en su borde oral : por el tubérculo anterior externo *a* de lateral ; por la cresta y tubérculo surangular anterior o *Protostylus*, IV, de oral ; finalmente, por el tubérculo anterior interno *c*, del lado medial. El tubérculo suplementario mediano anterior *c''* está invadiendo la fosa anterior *g*.

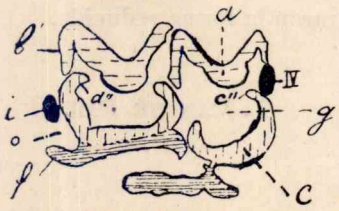

Fig. 6. — *a*, tubérculo anterior externo; *c*, tubérculo interno ; IV, tubérculo surangular anterior *(Protostylus)* ; *c''*, tubérculo suplementario mediano anterior; *g*, fosa anterior; *o'*, fosa periférica anterior.

Para la explicación de la formación de la fosa periférica anterior caben las mismas consideraciones que hemos enunciado para la fosa periférica posterior con el cambio de los tubérculos respectivos, *e*, *d*, que la *fosa periférica anterior* (*o'*), como formación aislada, puede producirse :

1° Por fusión parcial del tubérculo surangular, IV, con el tubérculo anterior externo, como lo muestra el esquema de la figura 7 ;

2° Por fusión del tubérculo suplementario mediano anterior, *c''*, con el tubérculo anterior externo, *a*; véase figura 8 ;

3° Una tercera posibilidad, hasta ahora completamente *hipotética,* es suponer de que puede haberse formado también en estas premolares un tubérculo *nuevo* o supernumerario, *análogo* al que hemos señalado en el borde aboral de la última muela persistente.

El hecho de tratarse otra vez de un caballo que pertenece a la raza

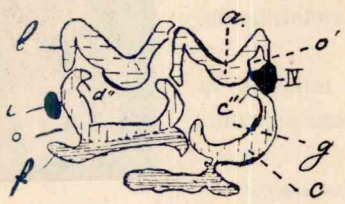

Fig. 7. — *a,* tubérculo anterior externo; *c,* tubérculo anterior interno; IV, tubérculo surangular anterior (*Protostylus*); *c'',* tubérculo suplementario mediano anterior; *g,* fosa anterior; *o',* fosa periférica anterior.

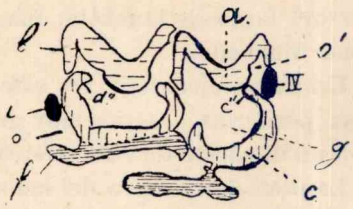

Fig. 8. — *a,* tubérculo anterior externo; *c,* tubérculo anterior interno; IV, tubérculo surangular anterior (*Protosiylus*); *c'',* tubérculo suplementario mediano anterior; *g,* fosa anterior; *o',* fosa periférica anterior.

criolla, en la que hemos encontrado con tanta frecuencia síntomas manifiestos de evolución actual y progresiva, justifica la descripción del caso para señalarlo a la atención de los que se encuentran en circunstancias de hacer observaciones en este sentido.

Las últimas muelas persistentes de este caballo tienen ambas una fosa periférica posterior aislada y simple que, desde la tabla masticatoria, sigue por toda la muela hasta muy cerca de la raíz.

Los metacarpos y metatarsos no mostraron la forma reducida.

L. Van de Pas.